SPECIALE IPF

Numero speciale – giugno 2020

MRM

Multidisciplinary Respiratory Medicine

Editor-in-Chief
C.M. Sanguinetti

In PubMed Central
Cite score 2018 2.21
SJR value 2018 0.7
SNIP 2018 1.139

AA.VV.

Esperienze cliniche di real-world in pazienti con fibrosi polmonare idiopatica

Abstracted/Indexed in: PubMed, PubMed Central, Embase, ESCI, Academic Search, DOAJ, EBSCO, Google Scholar, OCLC, SCImago, Summon and SCOPUS

pagepress

NM Novamedia Srl

Multidisciplinary Respiratory Medicine

AIMS AND SCOPE

Multidisciplinary Respiratory Medicine is a peer-reviewed, open access journal encompassing all aspects of respiratory medicine. It has a particular focus on interdisciplinary and translational research. Multidisciplinary Respiratory Medicine is published online at **http://www.mrmjournal.org**.

The journal aims to provide a forum for the publication and free access of high quality original scientific articles, reviews and position papers documenting clinical and experimental advances in respiratory medicine, and related fields.

Given the journals interdisciplinary character, the target readership is wider than respiratory medicine, embracing numerous related disciplines (allergology, immunology, internal medicine, geriatrics, infectious diseases, intensive care, etc) and health professionals.

COPYRIGHT AND LICENSE AGREEMENT

All articles published on the online version by *Multidisciplinary Respiratory Medicine* are made freely and permanently accessible online immediately upon publication, without subscription charges or registration barriers at http://www.mrmjournal.org. Further information about open access can be found at https://pagepress.org/index.php/pagepress/openaccess.

Authors of articles published on the online version of the Journal are the copyright holders of their articles and have granted to any third party, in advance and in perpetuity, the right to use, reproduce or disseminate the article, according to the journal's copyright and license agreement (see https://www.mrmjournal.org/mrm/copy for more information).

PRODUCTION ONLINE VERSION

PAGEPress Publications
Via A. Cavagna Sangiuliani
527100 Pavia, Italy
Tel.: +39-0382-464340
Fax: +39-0382-34872
www.pagepress.org
e-mail: info@pagepress.org or support@pagepress.org

PRODUCTION PRINT VERSION AND ADVERTISING

Novamedia Srl
Via M. della Libertà 5
28041 Arona (NO), Italy
Tel.: +39-345-5099724
e-mail: editorialoffice1@novamediasrl.com

EDITORIAL OFFICE

Lilia Giannini
Via Martiri della Libertà 5, 28041 Arona (NO), Italy
Tel.: +39-345-5099724 - Fax: +39-0322-072069
e-mail: lilia.giannini@novamediasrl.com

MANAGING DIRECTOR – DIRETTORE RESPONSABILE

Claudio M. Sanguinetti, Rome, Italy

SUBSCRIPTION INFORMATION

Annual subscription rate for the print version (3 issues plus eventual supplements) € 90.00.
For further information, contact Novamedia srl,
tel. +39-345 5099724, editorialoffice1@novamediasrl.com
ISSN 1828-695X

INFORMATION TO THE READER

Notification in accordance to the General Data Protection Regulation (EU) 2016/679 (GDPR). Subscribers' information is utilized, also in electronic mode, for the purpose of journal delivery as required and for related activities. Data treatment is owned by Novamedia Srl, M. della Libertà 5, 28041 Arona (NO), Italy. The categories of persons responsible for data treatment for the above purpose are those involved in the registration, modification, elaboration and printing of data, in the production and delivery of the journal, in the call centers, and in the administration and economic management. As at the General Data Protection Regulation (EU) 2016/679 (GDPR), it is possible to exercise one's right to consult, modify, update or cancel one's information by applying to Novamedia srl, at the above address, who, on request, will provide a list of the responsible persons.

TYPESETTER

Madison, Milan, Italy

PRINTER

La Terra Promessa Scs, Novara, Italy

Registered at the Court of Novara n. 120/05 on 11/11/05.
Distribution in Italy occurs according to the General Data Protection Regulation (EU) 2016/679 (GDPR).

OWNERSHIP

Novamedia Srl, Via M. della Libertà 5, 28041 Arona (NO), Italy

INDICE

Importanza di una terapia anti-fibrotica precoce in un paziente IPF con funzione respiratoria preservata I
Michele Mondoni

Paziente con IPF e giovane età IV
Tiberio Oggionni

Un paziente con IPF in trattamento da 3 anni VII
Laura Tavanti

Un paziente con IPF e funzione respiratoria preservata X
Francesco Varone

Importanza di una terapia anti-fibrotica precoce in un paziente IPF con funzione respiratoria preservata

Michele Mondoni
Clinica di Malattie Respiratorie dell'Università degli Studi di Milano, Ospedale San Paolo, ASST Santi Paolo e Carlo, Milano, Italia
Email address: michele.mondoni@asst-santipaolocarlo.it

RIASSUNTO

Un paziente ex fumatore è giunto alla nostra osservazione per dispnea da sforzo. Dopo una valutazione clinica e l'esecuzione della TC del torace che ha mostrato la presenza di una interstiziopatia fibrosante con pattern UIP, è stata effettuata una diagnosi multidisciplinare di fibrosi polmonare idiopatica. I test funzionali eseguiti al momento della diagnosi hanno dimostrato una funzione respiratoria preservata (FVC pari al 96% del valore teorico).

Al paziente è stata prescritta immediatamente la terapia con nintedanib 150 mg *per os* ogni 12 ore e, dopo 1 anno di trattamento, la valutazione clinica e funzionale ha mostrato un consistente rallentamento del decorso della patologia. La sua FVC si è ridotta di soli 90 ml (–3% rispetto al valore iniziale), valore conforme a quanto riportato dalla letteratura scientifica. La terapia è stata ben tollerata.

In questo case report viene discussa l'importanza di instaurare una terapia anti-fibrotica precoce, al momento della diagnosi, anche in presenza di una funzione respiratoria conservata.

Questo aspetto permette di migliorare la prognosi del paziente ed evitare una perdita irreversibile di funzione respiratoria.

Parole chiave

IPF, Nintedanib, Funzionalità respiratoria preservata

CASO CLINICO

Un paziente di 74 anni è giunto all'attenzione della nostra Unità Operativa circa due anni fa, inviato dal medico curante per sospetta Bronco Pneumopatia Cronica Ostruttiva (BPCO).

Durante la nostra prima valutazione ambulatoriale, il paziente, ex forte fumatore (storia di fumo di 40 pack/years), non ha riferito esposizioni a sostanze irritanti e sensibilizzanti, né nell'ambiente lavorativo (ex bancario), né in ambito domestico e voluttuario. Il paziente era noto per ipertensione arteriosa, ipertrofia prostatica benigna e per una pregressa colecistectomia (a cui era stato sottoposto per litiasi della colecisti). La sua terapia farmacologica domiciliare consisteva in amlodipina 10 milligrammi (mg) al giorno e tamsulosina 0,4 mg al giorno *per os*.

Durante la visita, il paziente ha lamentato la presenza di dispnea da sforzo (di grado 1 secondo la scala della dispnea modified Medical Research Council [mMRC]), insorta negli ultimi 6-8 mesi, oltre a un recente episodio di bronchite acuta, trattato dal curante con una terapia antibiotica non precisata, con beneficio. Ha riferito tosse ed escreato saltuari in assenza di dolori al torace. Non ha riportato la presenza di febbre, artralgie e calo ponderale.

Alla luce dei sintomi e della storia di fumo, il medico curante aveva chiesto una valutazione specialistica pneumologica con prove di funzionalità respiratoria, nel sospetto di BPCO.

L'esame obiettivo del torace ha mostrato la presenza di un murmure vescicolare presente su tutto l'ambito di auscultazione associato a fini crepitii "a velcro" alle basi polmonari. La spirometria basale è risultata nella norma con capacità vitale forzata (Forced Vital Capacity, FVC) di 3,12 litri (l), pari al 96% del valore predetto (Figura 1). La diffusione alveolo-capillare del monossido di carbonio (Diffusing Capacity of the Lung, DL_{CO}) ha mostrato una lieve riduzione (18,19 millilitri/minuto/millimetri di mercurio (ml/min/mmHg), pari al 68% del valore predetto), mentre la saturazione ossiemoglobinica (SaO_2) in aria ambiente a riposo è risultata del 96%. L'emogasanalisi arteriosa in aria ambiente ha rivelato un pH di 7,44, una PaO_2 di 79 mmHg, una $PaCO_2$ di 40 mmHg e un valore di HCO_3- di 25 millimoli (mmol)/L.

Il Test del cammino per 6 minuti in aria ambiente non ha rivelato episodi di desaturazione ossiemoglobinica in 420 metri percorsi.

Al paziente sono stati immediatamente richiesti una tomografia computerizzata (TC) del torace ad alta risoluzione ed esami ematici (emocromo, funzionalità renale ed epatica, elettroliti, velocità di eritrosedimentazione (VES), dosaggio di fattore reumatoide (FR), anticorpi an-

ti-citrullina (Ab anti CCP), anticorpi anti-nucleo (ANA), anticorpi anti antigeni nucleari estraibili (ENA), anticorpi anti citoplasma dei neutrofili (ANCA).

Tutti i test ematochimici richiesti, compresi il dosaggio di FR, Ab anti CCP, ANA, ENA e ANCA, sono risultati negativi. La TC del torace ha mostrato la presenza di una interstiziopatia fibrosante con evidenza di reticolazioni periferiche, bronchioloectasie da trazione e aree di "honeycombing" subpleurico alle basi (Figura 1).

Una volta completata la valutazione del paziente, presa visione degli esami ematochimici e della TC del torace, abbiamo discusso il caso, secondo quanto raccomandato dalle linee guida, in una riunione multidisciplinare, in presenza di altri specialisti pneumologi, del radiologo e dell'anatomopatologo [1].

Alla luce della storia clinica del paziente, dell'assenza di possibili cause secondarie di patologia interstiziale e considerata la TC del torace che ha mostrato un pattern UIP, è stata posta la diagnosi di fibrosi polmonare idiopatica (Idiopathic Pulmonary Fibrosis, IPF), con funzione polmonare preservata [1]. Il paziente è stato classificato nello stadio I secondo l'indice GAP [2].

Al paziente è stata immediatamente prescritta la terapia con nintedanib 150 mg *per os*, da assumere due volte al giorno durante i pasti, e sono stati richiesti esami ematochimici (con valutazione della funzionalità epatica) mensili per i primi 3 mesi. Sono state fornite alcune semplici indicazioni nutrizionali al fine di massimizzare la tollerabilità gastroenterica del farmaco.

Per i primi mesi, la terapia farmacologica è stata ben tollerata, senza alcun effetto collaterale né alterazioni della funzionalità epatica. Dopo circa 4 mesi di trattamento il paziente ha eseguito un controllo clinico ambulatoriale, in cui ha rivelato la presenza di circa 2 scariche di diarrea al giorno, insorte la settimana precedente. Al paziente sono stati prescritti fermenti lattici e antidiarroici ed è stata ulteriormente modificata la dieta, con risoluzione della sintomatologia nella settimana successiva.

Dopo 1 anno dall'inizio della terapia, il paziente è stato sottoposto a un nuovo controllo ambulatoriale. Il paziente ha riferito una condizione di stabilità della sintomatologia senza significative variazioni della dispnea da sforzo, ancora presente (mMRC:1). Non ha riferito ulteriori effetti collaterali (in particolare diarrea) legati al trattamento e gli esami ematici portati in visione non hanno mai mostrato alterazioni della funzionalità epatica. Le prove di funzionalità respiratoria eseguite hanno mostrato una FVC di 3,03 mL (93% del predetto), con una riduzione di 90 mL (–3%) rispetto all'esame basale eseguito l'anno prima (Figura 1).

La DL_{CO} ha mostrato un valore pari al 66% del valore predetto (–2% rispetto al controllo precedente) e il Test del cammino per 6 minuti è risultato invariato rispetto al controllo basale.

DISCUSSIONE

Il caso descritto mostra l'efficacia di nintedanib nel rallentare il declino dell'IPF (valutato con il parametro spirometrico FVC), anche in presenza di una funzionalità ventilatoria basale conservata (in questo caso con FVC superiore al 90%).

La fibrosi polmonare idiopatica è una patologia cronica fibrosante dell'interstizio polmonare, limitata al polmone. Benché il suo decorso clinico non sia prevedibile, l'IPF è una patologia progressiva con una mediana di sopravvivenza, in assenza di terapia, di 3-5 anni [1,3,4].

Gli studi randomizzati e controllati INPULSIS 1 e 2 hanno dimostrato come nintedanib, un inibitore intracellulare di tirosin-chinasi, sia in grado di rallentare la progressione della patologia: i pazienti trattati con nintedanib hanno mostrato un declino funzionale (FVC) di 114,7 mL/anno, significativamente inferiore rispetto ai 239,9 mL/anno dei pazienti trattati con placebo [5]. Uno studio randomizzato e controllato più recente ha valutato l'efficacia del farmaco in pazienti con IPF e FVC basale > 80%. Lo studio ha dimostrato una riduzione annua di FVC di circa 88,8 mL/anno, inferiore rispetto a quella indotta dal placebo assunto per 3 mesi seguito da 9 mesi di nintedanib [6].

Questo studio ha dimostrato come un ritardo di 3 mesi nell'inizio della terapia non venga più compensato. La perdita di funzione respiratoria dovuta a questo ritardo terapeutico risulta irreversibile [5].

La progressione della malattia è indipendente dal livello di gravità. La letteratura scientifica dimostra chiaramente che pazienti con IPF e funzionalità respiratoria conservata/lievemente compromessa hanno lo stesso declino funzionale di pazienti con funzionalità gravemente compromessa [4,7].

Una analisi *post-hoc* degli studi INPULSIS 1 e 2 ha mostrato come nintedanib sia in grado di rallentare il declino della patologia in maniera statisticamente superiore al placebo, a prescindere dal grado di coinvolgimento funzionale del paziente (cioè con FVC < o > del 90%) [8].

Il decorso clinico descritto nel caso qui riportato è conforme a quanto descritto in letteratura. Il paziente, con funzionalità respiratoria basale conservata, è stato trattato immediatamente subito dopo la diagnosi di IPF, e dopo un anno di terapia ha mostrato un declino di FVC di soli 90 mL rispetto al dato basale. Il trattamento è stato ben tollerato. L'insorgenza transitoria di scariche diarroiche è stata gestita facilmente senza dover sospendere la somministrazione di nintedanib [9]. La diarrea è l'effetto collaterale più comune del farmaco e solo in rari casi induce la cessazione del trattamento [5].

CONCLUSIONI

Nintedanib rallenta significativamente la progressione dell'IPF a prescindere dal grado di coinvolgimento fun-

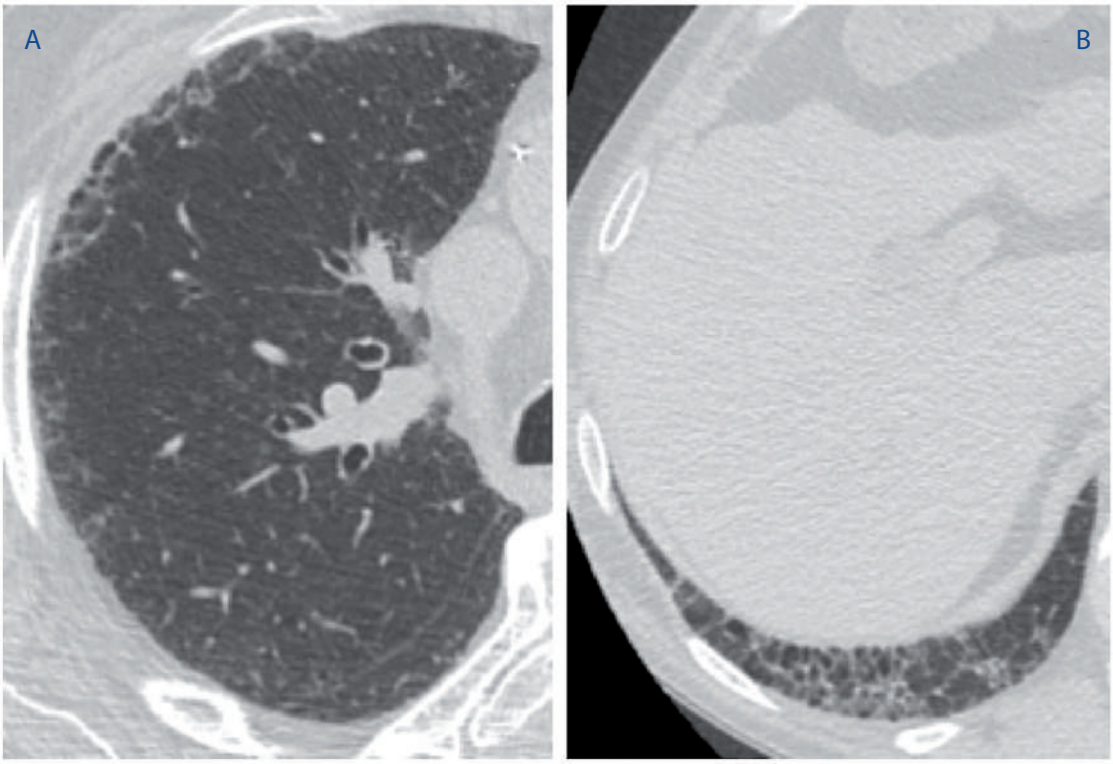

		Mis.	Normale	Pred	% Pred
FVC	L	**3,12**	2,24 - 4,24	3,24	96
FEV1	L	**2,43**	1,72 - 3,39	2,55	95
FEV1/FVC%	%	**78,0**	64,3 - 87,8	76,0	103
PEF	L/s	**7,73**	5,81 - 9,79	7,80	99
FEF25-75%	L/s	**2,18**	1,58 - 5,00	3,29	66
MEF25%	L/s	**0,61**	0,15 - 2,72	1,43	43
MEF50%	L/s	**2,94**	1,92 - 6,27	4,10	72
MEF75%	L/s	**5,98**	4,09 - 9,72	6,90	87

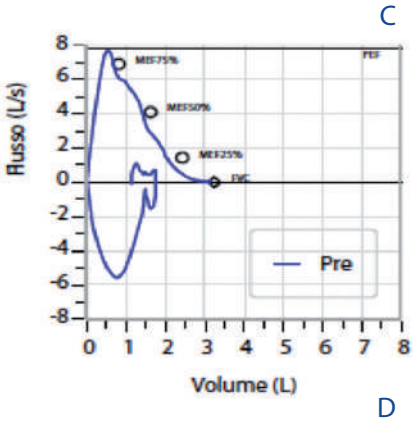

		Mis.	Normale	Pred	% Pred
FVC	L	**3,03**	2,26 - 4,27	3,26	93
FEV1	L	**2,44**	1,74 - 3,42	2,58	95
FEV1/FVC%	%	**80,7**	64,4 - 88,0	76,2	106
PEF	L/s	**7,40**	5,85 - 9,83	7,84	94
FEF25-75%	L/s	**2,56**	1,63 - 5,05	3,34	77
MEF25%	L/s	**0,78**	0,18 - 2,74	1,46	53
MEF50%	L/s	**3,97**	1,95 - 6,30	4,13	96
MEF75%	L/s	**7,08**	4,12 - 9,75	6,93	102

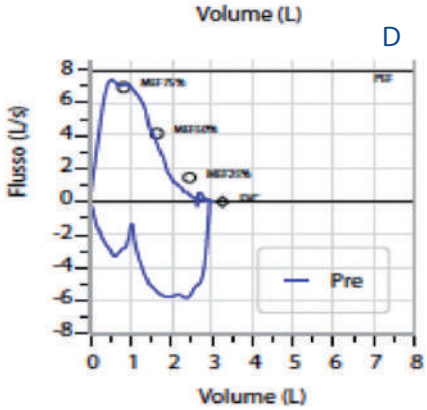

Figura 1 Prove di funzionalità respiratoria: si evidenzia una FVC di 3,03 ml (93% del predetto), con una riduzione di 90 mL (–3%) rispetto all'esame basale.

zionale del paziente. Un ritardo nell'inizio della terapia anti-fibrotica comporta un declino irreversibile della funzione respiratoria. Instaurare la terapia precocemente, al momento della diagnosi anche nei pazienti con funzione preservata, è cruciale per migliorare la prognosi del paziente.

Conflitto di interessi

MM ha ricevuto fees per board membership e grant per letture da Boehringer Ingelheim, Roche, Astra Zeneca, Chiesi Farmaceutici.

Bibliografia consigliata

1. Raghu G, Remy-Jardin M, Myers JL, Richeldi L, Ryerson CJ, Lederer DJ, et al; American Thoracic Society, European Respiratory Society, Japanese Respiratory Society, and Latin American Thoracic Society. Diagnosis of Idiopathic Pulmonary Fibrosis. An Official ATS/ERS/JRS/ALAT Clinical Practice Guideline. Am J Respir Crit Care Med 2018;198(5):e44-e68.
2. Ley B, Ryerson CJ, Vittinghoff E, Ryu JH, Tomassetti S, Lee JS, et al. A multidimensional index and staging system for idiopathic pulmonary fibrosis. Ann Intern Med 2012;156(10):684-91.
3. Ley B, Collard HR, King TE Jr. Clinical course and prediction of survival in idiopathic pulmonary fibrosis. Am J Respir Crit Care Med 2011;183:431-40.
4. Torrisi SE, Pavone M, Vancheri A, Vancheri C. When to start and when to stop antifibrotic therapies. Eur Respir Rev 2017;26(145).
5. Richeldi L, du Bois RM, Raghu G, Azuma A, Brown KK, Costabel U, et al; INPULSIS Trial Investigators. Efficacy and safety of nintedanib in idiopathic pulmonary fibrosis. N Engl J Med 2014;370(22):2071-82.
6. Maher TM, Stowasser S, Nishioka Y, White ES, Cottin V, Noth I, et al; INMARK trial investigators. Biomarkers of extracellular matrix turnover in patients with idiopathic pulmonary fibrosis given nintedanib (INMARK study): a randomised, placebo-controlled study. Lancet Respir Med 2019;7(9):771-9.
7. Jo HE, Glaspole I, Moodley Y, Chapman S, Ellis S, Goh N, et al. Disease progression in idiopathic pulmonary fibrosis with mild physiological impairment: analysis from the Australian IPF registry. BMC Pulm Med. 2018;18(1):19.
8. Kolb M, Richeldi L, Behr J, Maher TM, Tang W, Stowasser S, et al. Nintedanib in patients with idiopathic pulmonary fibrosis and preserved lung volume. Thorax. 2017;72(4):340-6.
9. Bendstrup E, Wuyts W, Alfaro T, Chaudhuri N, Cornelissen R, Kreuter M, et al. Nintedanib in Idiopathic Pulmonary Fibrosis: Practical Management Recommendations for Potential Adverse Events. Respiration. 2019;97(2):173-84.

Paziente con IPF e giovane età

Tiberio Oggionni
Unità Operativa di Pneumologia, S. Matteo, Pavia, Italia
Email address: t.oggionni@smatteo.pv.it

RIASSUNTO

Il caso clinico descritto riguarda un giovane paziente di 48 anni, con modesti sintomi, funzione respiratoria preservata, un quadro HRTC indeterminato per UIP, con diagnosi di IPF dopo biopsia polmonare chirurgica. La successiva terapia con nintedanib ha permesso il mantenimento di soddisfacenti parametri funzionali, pur dopo un iniziale significativo peggioramento, a distanza di 3 anni e mezzo dall'inizio del trattamento. Il paziente ha comunque iniziato un percorso di monitoraggio all'interno del programma di trapianto polmonare.

Parole chiave

Biopsia polmonare, Trapianto polmonare.

CASO CLINICO

Quando il paziente eseguiva i primi accertamenti in ambito respiratorio aveva 48 anni.

Riferiva di essere stato forte fumatore (30 pack/years), fino all'età di 35 anni.

I sintomi per i quali nel 2016 si era rivolto, inviato dal medico curante, presso l'ambulatorio generale della nostra Unità Operativa di Pneumologia erano stati dispnea per sforzi intensi e tosse stizzosa, insorti circa 3 mesi prima.

La radiografia toracica evidenziava un quadro parenchimale polmonare con ispessimento reticolare alle basi. La successiva HRTC del torace mostrava una pneumopatia fibrosante con un quadro definito allora, nel 2016, di UIP "possibile", che attualmente sarebbe classificato come "indeterminato" per UIP. Nel corso della successiva visita presso l'ambulatorio Pneumopatie Fibrosanti Diffuse non si evidenziava in anamnesi una significativa esposizione professionale o ambientale, sia nell'ambiente domestico che hobbistico. Non familiarità per malattia fibrosante polmonare. Il paziente era affetto da ipertensione arteriosa sistemica, diabete mellito tipo II, ipercolesterolemia. Negava assunzione di possibili farmaci pneumotossici. Non erano emersi nel corso della visita reperti anamnestici o segni clinici suggestivi di connettivopatia, se non xerostomia discontinua. Gli esami dell'autoimmunità (ANA, ENA screening, fattore reumatoide, anticorpi anti-peptide ciclico citrullinato, ANCA) evidenziavano positività ANA 1:160.

Pur non emergendo un significativo sospetto clinico-laboratoristico di connettivopatia, in considerazione dell'età del paziente si decideva di richiedere comunque una valutazione specialistica reumatologica, che escludeva una patologia connettivale come causa della pneumopatia fibrosante.

Tabella 1 Parametri spirometrici nel periodo di follow up.

	FVC%	TLC%	DL_{CO}%	6mWD m	SaO_2% Nadir
Diagnosi	85	78	81	525	95
6 mesi	77	66	70	480	95
12 mesi	75	67	56	450	95
18 mesi	72	70	54	435	93
24 mesi	78	65	57	410	93
30 mesi	74	60	60	360	94
36 mesi	77	61	61	385	93
42 mesi	73	60	60	365	95

Al primo esame spirometrico: FVC 85% del predetto; FEV_1 93% pred.; IT 84%; TLC 78% pred. DL_{CO} 81% pred. Test del cammino per 6 minuti, eseguito in aria ambiente: percorsi 525 metri; SaO_2 da 97% a 95%; Fc da 89 a 113 bpm; scala di Borg della dispnea da 0 a inizio test a 2 a fine test.

Veniva eseguita una fibrobroncoscopia con lavaggio bronchiolo-alveolare: cellularità notevolmente incrementata; Macrofagi 74%, Linfociti 3%, Neutrofili 22%, Eosinofili 1%.

Nel corso di riunione multidisciplinare, con la presenza del pneumologo, del radiologo, del reumatologo e del chirurgo toracico, si decideva di sottoporre il paziente a biopsia chirurgica in 2 lobi a destra in VATS.

L'esame istopatologico evidenziava parenchima polmonare caratterizzato da fibrosi interstiziale a prevalente distribuzione parasettale e subpleurica, con presenza di sparsi foci fibroblastici e assenza di honeycombing microscopico: quadro istologico compatibile con fibrosi polmonare a pattern UIP.

Alla successiva riunione multidisciplinare si poneva diagnosi di fibrosi polmonare idiopatica (IPF).

Dopo colloquio con il paziente si poneva indicazione a terapia con nintedanib 150 mg per 2 volte al giorno.

Ai successivi controlli di follow up si evidenziava modesto incremento degli enzimi epatici, che non ha mai necessitato interruzione della terapia anti-fibrosante. Il paziente presentava nel tempo saltuaria diarrea, controllata in modo soddisfacente dalla terapia sintomatica e dalle correzioni nutrizionali. Il peso corporeo è sempre rimasto stabile.

Un'esofago-gastro-duodenoscopia eseguita per sospetta ematemesi evidenziava un'ernia iatale da scivolamento associata a gastropatia eritematosa. Per comparsa di parestesie agli arti inferiori veniva eseguita un'elettromiografia, nella norma. Veniva inoltre ripetuto prelievo per autoimmunità, comprensivo di anticorpi rari per miositi, risultati negativi.

I successivi controlli ecocardiografici hanno sempre documentato reperti di normalità, in particolare non si sono mai osservati parametri indicativi di ipertensione polmonare.

Dopo circa 3 anni dalla diagnosi, per sospetto di sindrome delle apnee ostruttive del sonno, il paziente veniva sottoposto a registrazione di tracciato polisonnografico, con riscontro di AHI di 49,9, in assenza di desaturazione ossiemoglobinica notturna. Veniva pertanto ricoverato per adattamento a CPAP notturna, prescritta al domicilio.

Il follow up del paziente ha raggiunto al momento attuale i 3 anni e 6 mesi dall'inizio della terapia anti-fibrosante con nintedanib.

I controlli HRTC del torace, eseguiti con periodicità annuale, hanno mostrato una lieve progressione del quadro fibrosante interstiziale reticolare, in assenza di comparsa di altre lesioni, in particolare di lesioni sospette eteroplastiche.

Presso la nostra UO è attivo da anni un programma di trapianto polmonare. Pertanto il paziente dopo il controllo ai primi 6 mesi, che evidenziava in particolare una riduzione >5% della FVC, >10% della DL_{CO} e di una distanza percorsa di 45 metri al Test del cammino per 6 minuti, è stato "riferito" all'ambulatorio di Trapianto Polmonare per una prima visita. Nel corso della valutazione il paziente è stato informato sul possibile percorso trapiantologico in caso di ulteriore peggioramento delle condizioni respiratorie; è stata esclusa la presenza di condizioni patologiche che potessero costituire controindicazioni al trapianto.

Al momento attuale le condizioni respiratorie del paziente non pongono indicazione a procedere a inserimento in lista d'attesa per trapianto polmonare. Il paziente prosegue un regolare follow up clinico-funzio-

nale-radiologico e ha sempre mantenuto la posologia di nintedanib iniziale di 150 mg per 2 volte al giorno.

DISCUSSIONE

Innanzitutto emerge dalla descrizione del caso clinico la necessità di raggiungere la diagnosi in tempi brevi anche in un paziente giovane con sintomi modesti e minima compromissione funzionale, per poter iniziare appena possibile un trattamento anti-fibrosante. Pertanto non sarebbe corretto in un paziente con tali caratteristiche cliniche un atteggiamento di attesa nel procedere ad esami diagnostici, esitando quindi a sottoporre il paziente, come invece è stato fatto, a esame bioptico, utilizzando ciascuno lo strumento diagnostico a disposizione presso il proprio ospedale, che sia una biopsia polmonare chirurgica o una criobiopsia mediante quindi un approccio endoscopico. Già era noto che i pazienti con volume polmonare preservato (con FVC > 90% del predetto) avessero lo stesso tasso di declino di FVC e ricevessero lo stesso beneficio dall'utilizzo di nintedanib rispetto ai pazienti con volumi polmonari più compromessi [1]. Recentemente una *post-hoc* analisi sull'impatto dello stadio GAP nei pazienti reclutati negli studi INPULSIS ha confermato un effetto benefico simile sul tasso di declino di FVC nei pazienti in stadio GAP 1, come nel caso del nostro paziente, rispetto ai pazienti in stadio GAP II/III [2].

In secondo luogo si osserva nel follow up funzionale del paziente un significativo peggioramento sia di FVC, sia di DL_{CO}, sia di distanza percorsa al Test del cammino nei primi 12 mesi, con una successiva stabilizzazione sia di FVC che di DL_{CO} nei 2 anni successivi, mantenendo la terapia anti-fibrosante con nintedanib. Tali dati sono a supporto della decisione presa di non sostituire la terapia fibrosante in atto, così come evidenziato nello studio di valutazione del peggioramento funzionale nei pazienti che avevano assunto nintedanib negli studi INPULSIS e che avevano continuato ad assumere il farmaco nello studio in aperto INPULSIS-ON. I dati appena pubblicati mostrano che, indipendentemente dal declino di FVC nel primo anno di trattamento nello studio INPULSIS, la maggioranza dei pazienti che continuavano nintedanib in INPULSIS-ON non presentava un declino di FVC≥10% del predetto nel secondo anno di trattamento [3].

Infine le terapie anti-fibrosanti di cui disponiamo ci consentono solo di rallentare la progressione di malattia. Peraltro lo stesso studio appena citato evidenzia che nei pazienti degli studi INPULSIS il declino di FVC ≥10% del predetto nelle prime 24 settimane è risultato associato con una mortalità più alta nelle successive 24 settimane [3]. È importante quindi non aspettare a inviare al centro trapiantologico polmonare di riferimento un paziente che per età (in genere presso i centri trapiantologici italiani ≤ 65 anni), può essere posto in lista d'attesa per trapianto. Sarà quindi attraverso la collaborazione tra centro dedicato alle pneumopatie fibrosanti e centro trapianti che si individuerà un percorso sia di screening per esclusione di altre patologie che possono controindicare il trapianto, sia di identificazione del corretto "timing" per inserire il paziente in lista d'attesa [4].

CONCLUSIONI

Nei pazienti di giovane età, anche con funzione respiratoria preservata, è necessario non ritardare il raggiungimento della diagnosi, per poter iniziare subito una terapia anti-fibrosante. La terapia con nintedanib può permettere di rallentare il peggioramento della FVC anche dopo un iniziale significativo decremento funzionale. In tali pazienti occorre non ritardare il riferimento al centro trapiantologico, per un percorso condiviso di individuazione del corretto "timing" per l'eventuale inserimento in lista d'attesa per trapianto polmonare.

Conflitto di interessi

L'autore dichiara di aver eseguito letture per Boehringer Ingelheim e Roche.

Bibliografia consigliata

1. Kolb M, Richeldi L, Behr J, Maher TM, Tang W, Stowasser S, et al. Nintedanib in patients with idiopathic pulmonary fibrosis and preserved lung volume. Thorax 2017;72(4):340-6.
2. Ryerson CJ, Kolb M, Richeldi L, Lee J, Watchtlin D, Stovasser S, et al. Effects of nintedanib in patients with idiopathic pulmonary fibrosis by GAP stage. ERJ Open Res 2019;5:00127-2018.
3. Richeldi L, Crestani B, Azuma A, Kolb M, Selman M, Stansen W, et al. Outcomes following decline in forced vital capacity in patients with idiopathic pulmonary fibrosis: Results from the INPULSIS and INPULSIS-ON trials of nintedanib. Respir Med 2019;156:20-25.
4. Weill D, Benden C, Corris PA, Dark JH, Davis RD, Keshavjee S, et al. A consensus document for the selection of lung transplant candidates: 2014--an update from the Pulmonary Transplantation Council of the International Society for Heart and Lung Transplantation. J Heart Lung Transplant 2015;34:1-15.

Un paziente con IPF in trattamento da 3 anni

Laura Tavanti
U.O. Pneumologia, Azienda Ospedaliero Universitaria Pisana, Pisa, Italia
Email address: l.tavanti@ao-pisa.toscana.it

RIASSUNTO

La fibrosi polmonare idiopatica (IPF) è definita come una forma di polmonite interstiziale fibrosante progressiva a prognosi infausta con una sopravvivenza media dalla diagnosi di 2-4 anni. Dal 2014 sono stati approvati due farmaci antifibrotici efficaci nel rallentare il declino funzionale nel tempo. Un paziente di 61 anni affetto da IPF nel 2017, dopo essere stato discusso in ambito multidisciplinare, ha iniziato trattamento con nintedanib 150 mg due volte al giorno, ha eseguito periodicamente controlli radiologici, clinici e funzionali che hanno mostrato stabilità funzionale e clinica. Il paziente non ha presentato in questi tre anni effetti collaterali e ha continuato il farmaco a dosaggio pieno.

Parole chiave

Fibrosi polmonare idiopatica, Dispnea, Nintedanib

CASO CLINICO

Si presentava a luglio 2017 presso i nostri ambulatori un paziente di 61 anni per eseguire valutazione per comparsa di dispnea in seguito a episodio influenzale. Il paziente era un ex fumatore (ha fumato per 40 anni circa 20 sig/die e ha smesso nel 2007). Non riferiva esposizioni ambientali o lavorative e riferiva madre affetta da cardiopatia ischemica e padre affetto da silicosi. Il paziente era affetto da ipertrofia prostatica benigna in trattamento con tamsulosina, ipercolesterolemia in trattamento con statine e reflusso gastroesofageo, in trattamento saltuario con PPI.

A febbraio 2017 il paziente presentava episodio influenzale con febbre, rinite e dispnea, veniva trattato con terapia antibiotica e mucolitica con miglioramento dei sintomi ma persistenza di dispnea. Il paziente eseguiva valutazione cardiologica con esecuzione di ecocardiogramma che riscontrava lieve insufficienza mitro-aortica, modesto ingrandimento atriale sinistro. (PAPs di picco 34 mmHg). Eseguiva pertanto radiografia del torace e successivamente TC del torace in cui si evidenziavano segni di interstiziopatia fibrotica con grossolani ispessimenti settali a livello del parenchima submantellare di entrambi i campi polmonari, più evidenti ai lobi inferiori dove erano apprezzabili bronchiectasie e segni di honeycombing, micronoduli calficici sparsi. Riscontrati alcuni linfonodi con asse corto centimetrico in sede mediastinica; incremento delle sezioni cardiache (Figura 1).

Eseguiva visita pneumologica con esecuzione di esame spirometrico e DL_{CO} ridotto di grado lieve che si normalizzava per il VA e EGA normale (Tabella 1). Eseguiva esami reumatologici risultati negativi. Il paziente non riferiva Raynaud, non artralgie, non xeroftalmia e xerostomia.

Il caso veniva discusso durante incontro del gruppo multidisciplinare con valutazione delle immagini: quadro interstiziale con pattern UIP-type. Non avendo patologie o esposizioni che potessero spiegare il quadro veniva concluso per: Fibrosi polmonare idiopatica (IPF).

Il paziente pertanto a fine luglio 2017 iniziava trattamento con nintedanib 150 mg due volte al giorno e da allora sta eseguendo questo trattamento senza presentare

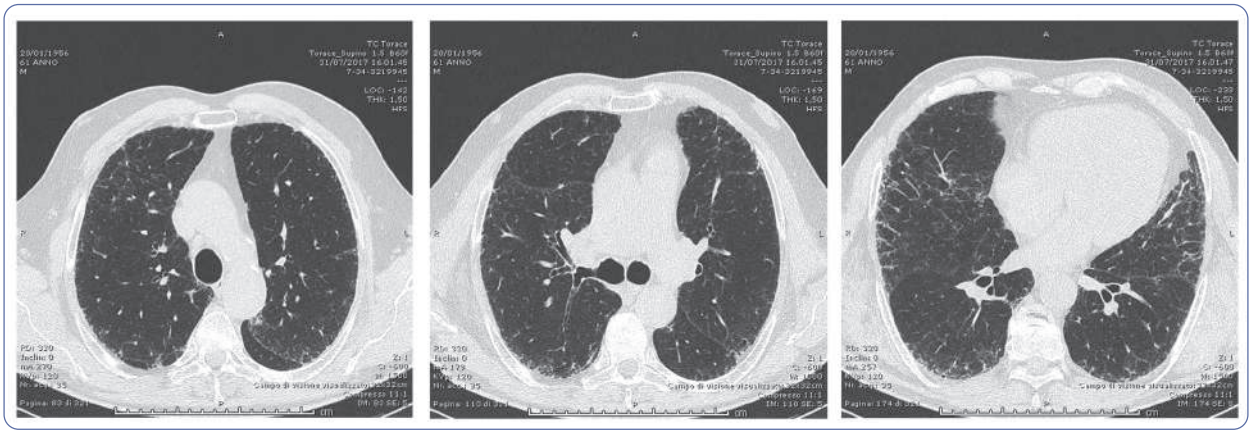

Figura 1 Immagini TC T0 (luglio 2017).

Tabella 1 Tabella funzionale.

	FVC%	DL_{CO}%	SaO_2%	6WTm
02/05/2017	70	64	97	
24/07/2017	79	75	98	510
02/11/2017	82	74	99	
28/02/2018	87	112	98	
02/11/2018	80	76	99	
01/03/2019	85	69	96	440
06/09/2019	83	75	98	455
21/02/2020	76	68	97	390

effetti collaterali, mantenendo la dose di 300 mg die. Esegue controlli periodici pneumologici con esecuzione di visita, prove funzionali (spirometria, DL_{CO}, EGA e Test del cammino per 6 minuti) (Tabella 1) e controlli annuali con TC torace. L'ultima TC del torace del febbraio 2020 evidenzia lieve progressione radiologica con incremento dell'ispessimento dei setti inter- e intralobulari così come le manifestazioni di honeycombing e le bronchiectasie da trazione a distribuzione prevalentemente subpleurica bilaterale con predominanza ai campi medio-inferiori (Figura 2). All'ultimo controllo pneumologico nel febbraio 2020 il paziente riferisce stabilità clinica, non riacutizzazioni bronchiali, non tosse, non espettorato, non dispnea, non effetti collaterali in rapporto con utilizzo di nintedanib e viene evidenziata sostanziale stabilità funzionale (Figure 2 e 3).

DISCUSSIONE

L'IPF è definita come una forma cronica progressivamente fibrosante di Interstiziopatia polmonare (Idiopathic Interstitial Pneumonia IIP) limitata al polmone e associata con un pattern istopatologico e\o radiologico di usual interstitial pneumonia (UIP) [1]. La malattia colpisce più frequentemente la popolazione adulta (generalmente la 6ª-7ª decade di vita). L'IPF è gravata da una prognosi infausta con una sopravvivenza media dalla diagnosi di circa 2-4 anni, anche se il decorso è variabile e non prevedibile [2,3]. Infatti essa può presentare un decorso rapidamente ingravescente o uno più lento, con progressiva perdita di funzionalità respiratoria nel tempo. In qualsiasi momento è possibile che il decorso venga bruscamente alterato dall'insorgenza di una esacerbazione acuta di malattia, che porta a un rapido e inesorabile peggioramento clinico con mortalità elevatissima [4].

Negli ultimi anni, l'utilizzo di due farmaci, pirfenidone e nintedanib, efficaci nel rallentare il declino funzionale nel tempo, ha rivoluzionato l'approccio terapeutico alla malattia. Nel 2014, questi due farmaci sono sati approvati dall'ente regolatore statunitense FDA (Food and Drug Administration) per il trattamento dell'IPF. Il 15 gennaio 2015 è stata autorizzata l'immissione in commercio nell'Unione Europea del nintedanib in seguito all'evidenza di efficacia e sicurezza della molecola riportata in uno studio di fase 2 (TOMORROW) [5] e in due studi di fase 3 (INPULSIS 1 e INPULSIS 2) [6].

Una meta-analisi del 2019 [7] ha raccolto ed estrapolato mediante distribuzione di Weibull i dati sulla sopravvivenza dello studio TOMORROW e della sua estensione open-label, degli studi INPULSIS-1 e INPULSIS-2 e della loro estensione open-label INPULSIS-ON e di uno studio di fase 3B. Questa meta-analisi ha suggerito che il trattamento con nintedanib si associa a un aumento dell'aspettativa di vita nei pazienti con IPF; la mediana della sopravvivenza nei trattati è risultata essere maggiore di circa 5 anni rispetto ai controlli (rispettivamente, 8,5 vs 3,3 anni).

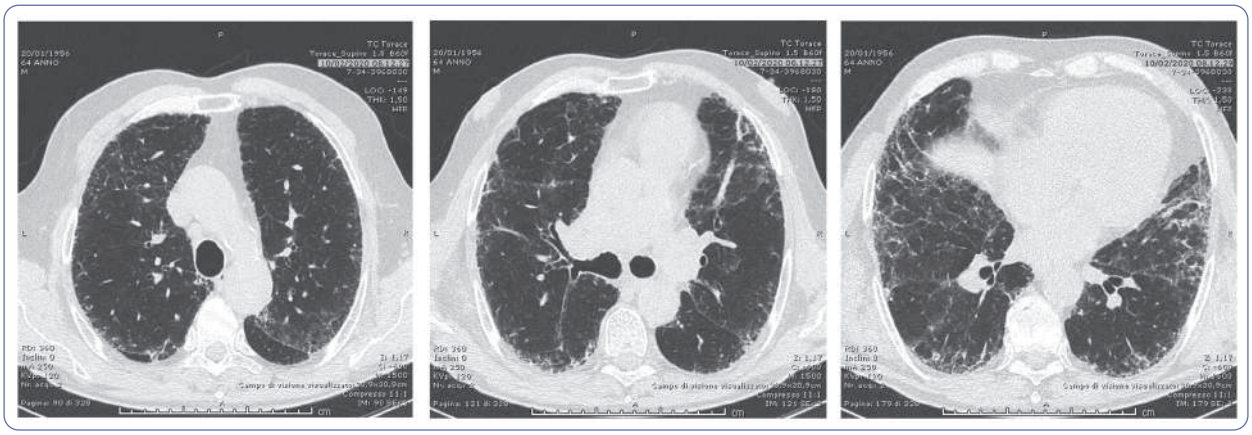

Figura 2 Immagini TC T4 (febbraio 2020).

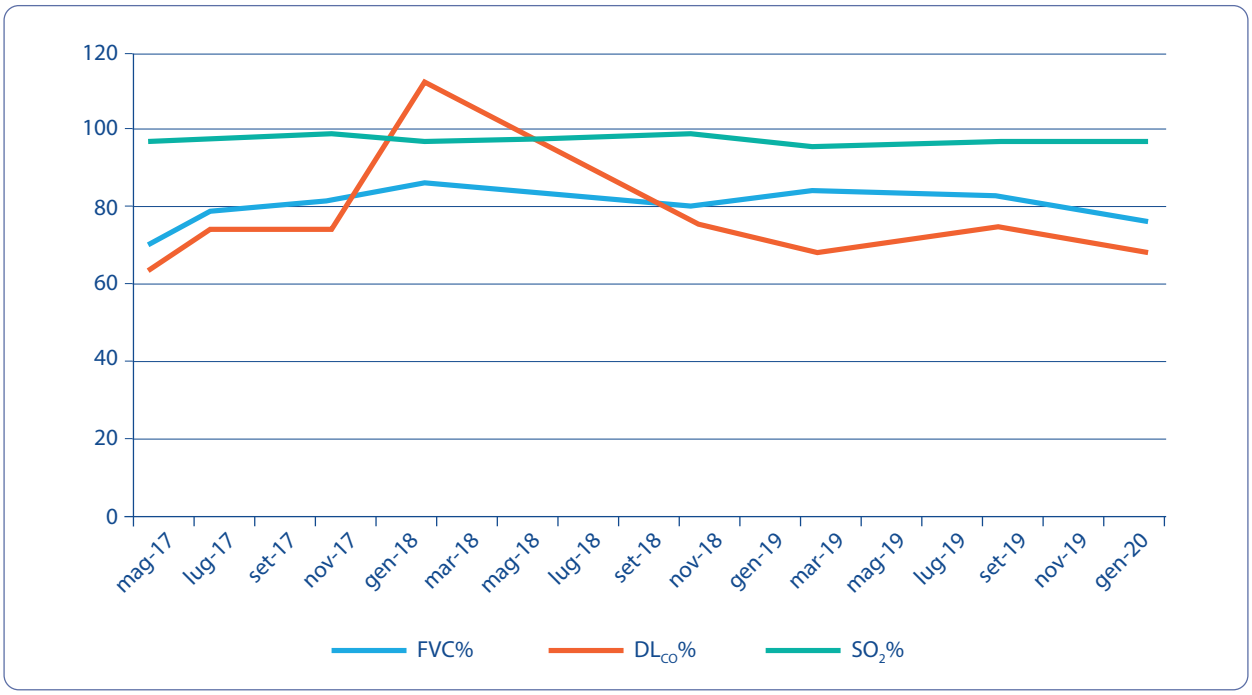

Figura 3 Andamento nel tempo di FVC, DL_{CO} e SO_2.

Nel nostro paziente non è stato evidenziato declino funzionale nei 30 mesi di trattamento (delta FVC +6%, delta DL_{CO} +4%), non si sono registrati eventi avversi e non è stato necessario ridurre la dose del trattamento. È stato evidenziata solo nell'ultima indagine radiologica una lieve progressione con incremento dell'interessamento interstiziale con aumento dei setti e dell'honey comb a livello mantellare nei lobi inferiori.

CONCLUSIONI

Anche in questo paziente abbiamo confermato che il nintedanib è un farmaco efficace nel ridurre il declino della funzione polmonare, nell'aumentare la sopravvivenza e nel ritardare l'insorgenza di riacutizzazioni della malattia, con un buon profilo di sicurezza.

Conflitto di interessi

L'autore dichiara che negli ultimi due anni ha avuto i seguenti rapporti anche di finanziamento con soggetti portatori di interessi commerciali in campo sanitario: Roche, Boehringer Ingelheim.

Bibliografia consigliata

1. Raghu G, Collard HR, Egan JJ, Martinez FJ, Behr J, Brown K K,et al. An Official ATS/ERS/JRS/ALAT statement: idiopathic pulmonary fibrosis: evidence-based guidelines for diagnosis and management. Am J Respir Crit Care Med 2011;183:788-824.
2. Vancheri C. Common pathways in idiopathic pulmonary fibrosis and cancer. Eur Respir Rev 2013;22:265-72.
3. Ley B, Collard HR, King TE. Clinical course and prediction of survival in idiopathic pulmonary fibrosis. Am J Respir Crit Care Med 2011;183:431-40.
4. Collard HR, Ryerson CJ, Corte TJ, Jenkins G, Kondoh Y, Lederer DJ, et al. Acute exacerbation of idiopathic pulmonary fibrosis: an international Working Group Report. Am J Respir Crit Care Med 2016;194:265-75.
5. Richeldi L, Costabel U, Selman M, Kim DS, Hansell DM, Nicholson AG, et al. Efficacy of a Tyrosine Kinase Inhibitor in Idiopathic Pulmonary Fibrosis. N Engl J Med. 2011;365;1079-87.
6. Richeldi L, du Bois RM, Raghu G, et al. Efficacy and safety of nintedanib in idiopathic pulmonary fibrosis. N Eng J Med 2014; 370: 2071–82.
7. Lancaster L, Crestani B, Hernandez P, Inoue Y, Watchlin D, Loaiza L, et al. Safety and survival data in patients with idiopathic pulmonary fibrosis treated with nintedanib: pooled data from six clinical trials. BMJ Open Respir Res. 2019;6:e000397.

Un paziente con IPF e funzione respiratoria preservata

Francesco Varone
UOC Pneumologia, Fondazione Policlinico Universitario Agostino Gemelli IRCCS, Università Cattolica del Sacro Cuore, Roma, Italia
Email address: francesco.varone@policlinicogemelli.it

RIASSUNTO

La fibrosi polmonare idiopatica (IPF) è una malattia progressiva e cronica dalla prognosi infausta. Il decorso della malattia è variabile da paziente a paziente. I parametri di funzionalità respiratoria, e in particolare la capacità vitale forzata (FVC) e la capacità di diffusione del monossido di carbonio (DL_{CO}), sono generalmente utilizzati per stabilire la gravità della malattia al baseline e per monitorarne il decorso nel tempo. L'obiettivo di questo case report è di presentare e discutere un caso clinico di IPF con funzione respiratoria conservata.

Parole chiave

FVC, Diagnosi precoce, Trattamento non ritardato

CASO CLINICO

Un uomo di 70 anni veniva inviato da una pneumologia territoriale per sospetta interstiziopatia presso l'ambulatorio delle Fibrosi Polmonari della Fondazione Policlinico A. Gemelli IRCCS di Roma. Il paziente era un ex fumatore, con una lunga storia di fumo (circa 30 pack/years). Era un ex operaio addetto all'asfaltatura delle strade (e nel tempo libero si dedicava al bricolage), con utilizzo anche di saldatrice. Negava esposizioni ad animali, muffe, piume d'oca. Riferiva familiarità per asma, ma negava familiarità per interstiziopatie. Negava altresì allergie. Il paziente era inoltre affetto da numerose comorbilità: ipertensione arteriosa, cardiopatia ischemica, blocco atrio-ventricolare di I grado, OSAS di grado lieve. Egli assumeva varia terapia domiciliare: gastroprotettori, sartani, calcio-antagonisti, beta-bloccanti, diuretici, ipocolesterolemizzanti. Negli ultimi anni riferiva un progressivo peggioramento della dispnea, presente per sforzi moderati alla prima visita (mMRC 2). Lamentava inoltre tosse scarsamente produttiva.

L'esame obiettivo del torace rivelava la presenza di crepitii inspiratori a velcro bilaterali, maggiori alla base di destra. L'esame obiettivo degli altri distretti corporei non mostrava alterazioni di rilievo. In particolare, non erano presenti segni o sintomi indicativi di connettivopatia (mani da meccanico, teleangectasie, sclerodattilia, fenomeno di Raynaud, xeroftalmia, xerostomia, ecc).

Il paziente recava in visione una TC Torace effettuata esternamente che però risultava essere di scarsa qualità tecnica e gravata da importanti artefatti di movimento.

Dato il forte sospetto clinico di IPF si richiedevano esami di approfondimento: autoimmunità, TC del torace ad alta risoluzione, esami ematochimici, emocromo, spirometria globale, DL_{CO} e Test del cammino per 6 minuti.

Gli esami ematochimici, inclusa l'autoimmunità, risultavano negativi. La spirometria mostrava i seguenti valori: FVC: 104% del predetto (pred.), DL_{CO}: 67% pred.

Il Test del cammino mostrava una saturazione di base pari al 93%, con desaturazioni significative durante il test (nadir 89%) e una distanza percorsa nella norma (500 metri vs un valore predetto di 417 metri).

Veniva effettuata quindi una TC Torace (Figura 1) che mostrava ispessimento irregolare dei setti interlobulari e dell'interstizio intralobulare associato a bronchiolectasie da trazione e a iniziale distorsione delle scissure, con reperti più evidenti in sede basale. Si associavano inoltre aspetti di polmone "ad alveare" nella piramide basale del lobo inferiore destro con associata riduzione di volume. Pattern HRCT di UIP.

Il caso veniva discusso al meeting multidisciplinare composto da pneumologi, radiologi, patologi e reumatologi e veniva posta diagnosi di IPF.

Il paziente veniva avviato a terapia con nintedanib 150 mg. La terapia era ben tollerata con scarsi effetti collaterali (episodi di diarrea controllati con loperamide). Il follow up del paziente mostrava stabilità di FVC e DL_{CO} per un lungo periodo di tempo (circa 4 anni). Il paziente è tuttora seguito dal nostro ambulatorio ILD ed è clinicamente stabile (Figura 2).

DISCUSSIONE

Attualmente non esiste una definizione standard di compromissione lieve in IPF, né alcuna raccomandazione specifica su quando instaurare un trattamento antifibrotico. Nel nostro Paese, le autorità regolatorie hanno stabilito soglie minime di FVC e DL_{CO} al di sotto delle quali non è possibile prescrivere farmaci antifibrotici, mentre non è stata fissata una soglia massima. Al contrario, in altri Paesi esiste un limite massimo al di sopra del quale la prescrizione non è consentita. I trial di fase III randomizzati contro placebo INPULSIS hanno dimostrato l'efficacia di nintedanib in IPF, con una riduzione del declino annuale di FVC di circa il 50%. I criteri di inclusione di questi studi non hanno specificato un limite superiore di FVC per l'arruolamento. Un'analisi *post-hoc* dei dati pro-

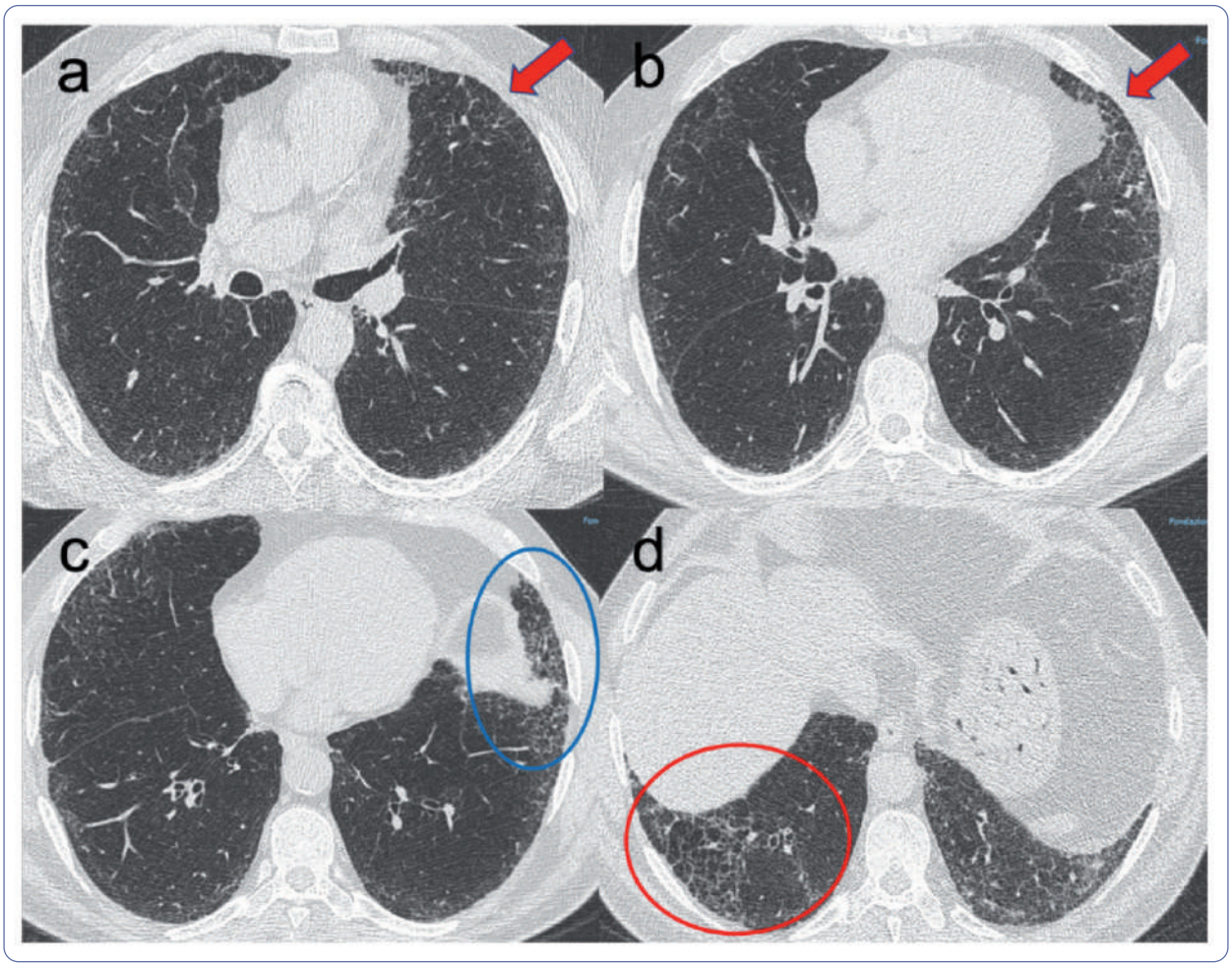

Figura 1 HRCT assiale del torace (a-d): ispessimento irregolare dei setti interlobulari e dell'interstizio intralobulare (frecce), bronchiolectasie da trazione (ovale blu), honeycombing (ovale rosso). Quadro indicativo di pattern UIP.

venienti dagli studi INPULSIS, stratificata per FVC basale ≤90 o >90% del predetto, è stata poi successivamente pubblicata [1]. Nei pazienti con FVC basale >90% del predetto, il tasso di declino di FVC è stato −91,5 mL/anno nel gruppo nintedanib e −224,6 mL/anno nel gruppo placebo (differenza di 133,1 mL/anno (95% CI 68,0-198,2)). Nei pazienti con FVC basale ≤90% del predetto, il tasso di declino di FVC è stato −121,5 mL/anno nel gruppo nintedanib e −223,6 mL/anno nel gruppo placebo (differenza di 102,1 mL/anno (95% CI 61,9-142,3)). Il test di interazione fra gruppi è risultato non significativo (p = 0,530), indicando che l'effetto di nintedanib non è stato differente fra i 2 sottogruppi. Analizzando la progressione di malattia in termini di declino categorico di FVC≥10% o ≥5%, i dati hanno dimostrato l'efficacia di nintedanib rispetto al placebo in entrambi i sottogruppi. Questo lavoro ha dimostrato per la prima volta che i pazienti nel braccio placebo con una FVC basale conservata (>90% del predetto) hanno lo stesso tasso di declino funzionale annuale dei pazienti con funzione polmonare più ridotta (≤90% del predetto). Inoltre, l'effetto del nintedanib sul declino funzionale è stato simile nei 2 sottogruppi trattati. È disponibile anche un'analisi pooled degli studi di fase 3 CAPACITY e ASCEND (pirfenidone versus placebo), in cui la popolazione è stata stratificata per FVC≥80% e <80% del predetto [2]. I risultati dei bracci placebo dimostrano che la proporzione dei pazienti che sono andati incontro a un declino categorico di FVC≥10% non è stata differente nei 2 sottogruppi e che il trattamento con pirfenidone è stato associato a minore declino categorico di FVC.

CONCLUSIONI

In generale, FVC è considerata una misura abbastanza affidabile di progressione di malattia, poiché è facilmente riproducibile ed è gravata da minore variabilità interindividuale rispetto ad altre misurazioni. Un de-

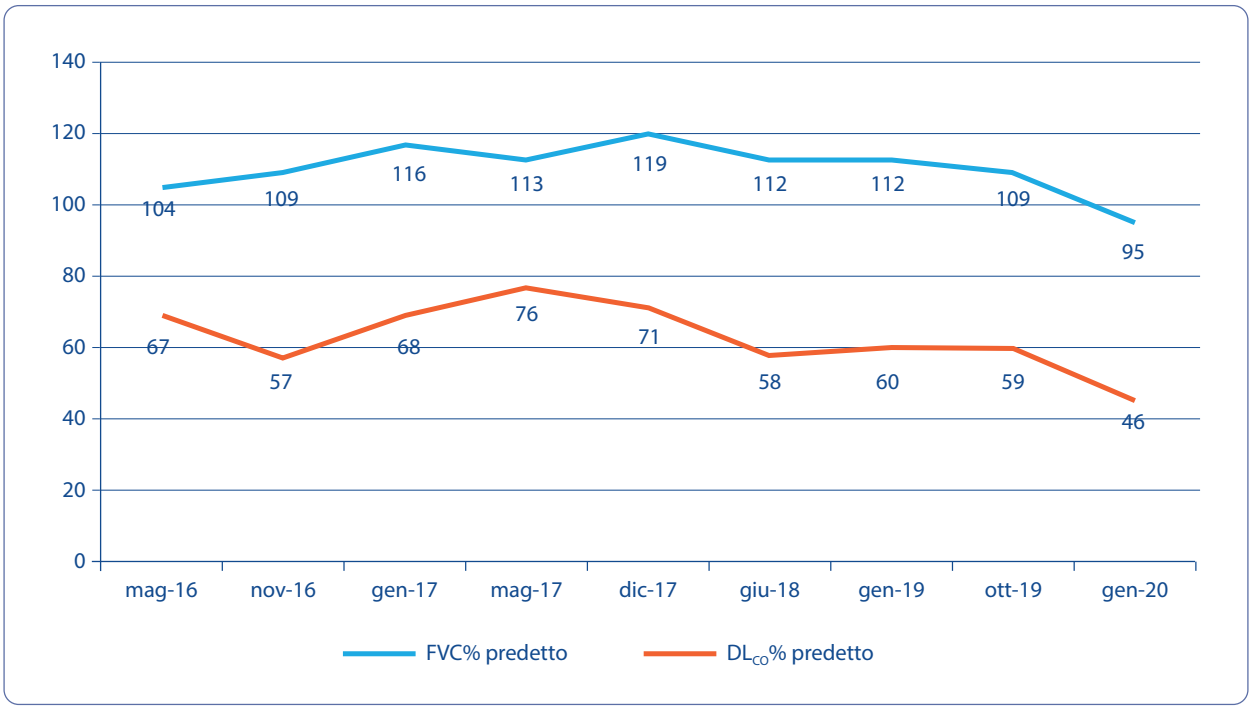

Figura 2 Andamento dei dati funzionali nel tempo. FVC% predetto; DL_{CO}% predetto.

clino di FVC≥10% è associato a un incremento del rischio di mortalità a 12 mesi. Anche declini più marginali (5-10%) sono stati associati a un aumento del rischio di mortalità. Inoltre, una FVC bassa è un fattore di rischio per esacerbazione acuta di malattia. Il registro tedesco INSIGHTS-IPF [3] mostra che, nella real-life, molti pazienti con funzione polmonare preservata non vengono spesso avviati precocemente al trattamento, poiché molti clinici preferiscono assumere un atteggiamento di "watch-and-wait" in questi casi. Questo orientamento, dai dati presentati sopra, è assolutamente contestabile. Dilazionare l'inizio del trattamento antifibrotico in un paziente con IPF vuol dire perdere la possibilità di rallentare il declino, di preservare più funzionalità polmonare possibile e di ritardare la mortalità. Il caso clinico presentato ne è la dimostrazione. Il paziente ha cominciato la terapia antifibrotica quando la FVC era >100% del predetto, e i valori di DL_{CO} e FVC si sono mantenuti stabili nel corso di 4 anni di follow up. Inoltre, i sintomi sono solo lievemente incrementati, così come la desaturazione sotto sforzo. La diagnosi precoce dei pazienti con IPF è uno step di fondamentale importanza, che può essere però vanificato da un trattamento iniziato tardivamente.

Conflitto di interessi

L'autore dichiara di aver ricevuto personal fees da Boehringer Ingelheim e Roche.

Bibliografia consigliata

1. Kolb M, Richeldi L, Behr J, Maher TM, Tang W, Stowasser S, et al. Nintedanib in patients with idiopathic pulmonary fibrosis and preserved lung volume. Thorax 2017;72:340-6.
2. Costabel U, Inoue Y, Richeldi L, Collard HR, Tschoepe I, Stowasser S, et al. Efficacy of nintedanib in idiopathic pulmonary fibrosis across prespecified subgroups in INPULSIS. Am J Respir Crit Care Med 2016;193:178-85.
3. Albera C, Costabel U, Fagan EA, Glassberg MK, Gorina E, Lancaster L, et al. Efficacy of pirfenidone in patients with idiopathic pulmonary fibrosis with more preserved lung function. Eur Resp J 2016;48:843-51.